Aus der Medizinischen Universitätsklinik Bonn.
Direktor: Prof. Dr. P. Martini.

Beitrag zur Frage der Behandlung des tuberkulösen Pleuraempyems.

Inaugural-Dissertation

zur

Erlangung der Doktorwürde

der

Hohen Medizinischen Fakultät

der

Rheinischen Friedrich-Wilhelms-Universität

zu Bonn.

Vorgelegt am 22. November 1937

von

Wilhelm Müller

aus Immekeppel (Rhld.).

Druck H. Trapp, Bonn, Stiftsgasse 11 / 1938.

Gedruckt mit Genehmigung der Medizinischen Fakultät
der Universität Bonn.

Referent: Prof. Dr. A. Heymer.

Korreferent: Prof. Dr. P. Martini.

R. UNIV.
BIBLIOTHEEK
LEIDEN

Meinen lieben Eltern

in Dankbarkeit.

DISPOSITION.

I. Einleitende Vorbemerkung.

II. Pleuraempyeme, speziell die tuberkulösen Empyeme.

III. Verlauf der Behandlung eines mischinfizierten, tuberkulösen Pleuraempyems an Hand des Falles C.

1. Interne Behandlung.
   a) Punktions- und Spülbehandlung.
   b) Oleothoraxversuch.

2. Chirurgisch-operative Behandlung.
   a) Thorakotomie mit Rippenresektion.
   b) Untere Teilplastik.

3. Heilstättenbehandlung.
   Weitere Plastik.

I. Einleitende Vorbemerkung.

Die Frage der Behandlung der tuberkulösen Pleuraempyeme gehört zu einer der schwierigsten und viel umstrittenen Kapitel, sowohl der internen Medizin, als auch der Chirurgie und bildet auch heute noch eine der schwierigsten Aufgaben der ärztlichen Bemühungen. Übersieht man die umfangreiche Literatur, die sich mit dieser Frage beschäftigt, so wird es schwer sein, einen einheitlichen, allgemein gültigen und für jeden Fall zufriedenstellenden Behandlungsplan herauszufinden. Man ist sich heute im allgemeinen klar über die anzuwendenden Methoden und Mittel, doch garantiert noch keins derselben einen annähernd sicheren Erfolg. Zwar scheint man in letzter Zeit ein gut Stück weiter gekommen zu sein, seitdem man weiß, daß nicht zuletzt ein gut Teil des Erfolges von dem richtig gewählten Zeitpunkt des therapeutischen Handelns abhängig zu machen ist, sei es von der einfachen Punktionsmethode angefangen bis zu der radikalsten, der breiten Eröffnung des Brustkorbes. Und in der Tat sind die Bemühungen der jüngsten Zeit, in den sonst immer ungünstig auslaufenden Fällen eine günstige Wendung durch den chirurgischen Eingriff herbeizuführen, erfolgreicher geworden, seitdem man das Vorgehen vorsichtiger gestaltet und jeweilig dem Zustande des Kranken anpaßt; und nicht zuletzt, seitdem man davon abgekommen ist, mit einer Methode als der besten alle Fälle behandeln zu wollen, vielmehr gelernt hat, für jeden Fall und das gerade vorliegende Stadium der Krankheit die richtige Methode zu wählen und anzuwenden. So liefert auch der vorliegende Fall einen passenden Beitrag für ein rein individuelles, therapeutisches Vorgehen. Man hat es ja bei dem tuberkulösen Pleuraempyem nicht mit einem isolierten Krankheitsbilde zu tun, sondern darf bei der Behandlung das Grundleiden, die Tuberkulose, nicht aus dem Auge verlieren, die doch schon

aufgrund ihres prognostisch so verschiedenartigen Charakters zu einem streng individuellen Vorgehen zwingt. Da es sich bei dem vorliegenden Krankheitsbilde um einen Grenzfall interner Medizin und Chirurgie handelt, setzt der endgültige Behandlungserfolg ein frühzeitiges und enges Zusammenarbeiten von Internisten und Chirurgen voraus.

II. Die Pleuraempyeme, speziell die tuberkulösen Empyeme.

Seinem Wesen nach stellt das Pleuraempyem keine einheitliche Erkrankung dar, vielmehr zeigt sich, daß unter diesem Sammelnamen ätiologisch und nach ihrer anatomischen Lage ganz verschiedene Krankheitsbilder zusammengefaßt werden. Für den einzuschlagenden Weg der Behandlung aber ist nach O. Diehls ebenso wichtig wie die Ätiologie, auch die anatomische Lage des Empyems. Wie bei den meisten Ergüssen der Pleurahöhle sammelt sich, falls keine Verklebungen vorhanden sind, die Empyemflüssigkeit in den unteren Abschnitten des Brustfellraumes an und kommt dann, begünstigt durch das dauernde Aneinandervorbeireiben der Pleurablätter zur Ausbreitung, eventuell zum Totalempyem. Bestehen aber vorausgegangene Verwachsungen und Verklebungen, so kommt es je nach deren Sitz zu apikalen, basalen, mediastinalen, interlobären und Mantelempyemen und durch weitere strangartige Bildungen kann es zu mehrkammerigen Empyemen kommen. Sitz und Ausdehnung der Empyeme haben dann insofern Einfluß auf die Entscheidung, ob chirurgische oder konservative Behandlung, als es bei den versteckten Formen, den mediastinalen, interlobären und auch den kleinen, basalen Empyemen nicht immer möglich oder jedenfalls sehr erschwert ist, sie mit Punktionen oder Spülungen anzugehen.

Wir kennen eine große Reihe entzündlicher Ergüsse der Pleurahöhle. Abgesehen von den rein eitrigen, wie sie para-

oder postpneumonisch, nach Grippe oder aufgrund sonstiger Ätiologie entstehen, teilen wir die Ergüsse, die tuberkulöser Herkunft sind, nach Sauerbruch und Spengler ein in:

1. die klaren, serösen Ergüsse, Pleuritis serosa tuberculosa und serofibrinosa tuberculosa. Diese Formen, die meist klein und ohne klinische Symptome bleiben und auch spurlos wieder verschwinden können, bilden die häufigste Komplikation des künstlichen Pneumothorax und werden von Spengler und Deist in 50% aller Pneumothoraces angegeben. Es sind das die flüchtigen Exsudate, die im allgemeinen keinen Anlaß zu einem ärztlichen Vorgehen geben. Daß ein pleuritischer Erguß im Verlauf einer Tuberkulose in vielen Fällen eine günstige Wirkung ausübt, ist besonders durch Morgan, Kaufmann, Schroeder und von Muralt[1]) sichergestellt. Lange herrschte die Ansicht, daß diese günstige Wirkung der tuberkulösen Exsudate nur eine rein mechanische im Sinne der Kollapstherapie sei. Klinische Beobachtungen ließen vermuten, daß biologisch-serologische Faktoren günstig mitspielten, und vor allem Königer und Jehn nahmen an, daß durch die Pleurareaktion biologische Stoffe gebildet werden, die vielleicht den Krankheitsverlauf günstig beeinflussen können. Die Gefahr dieser Exsudate besteht darin, daß sie durch schnellen und starken Druckanstieg zu Verdrängungserscheinungen führen können und daß, besonders bei einer doppelseitigen tuberkulösen Erkrankung der Lunge eine so weitgehende Verkleinerung der Respirationsfläche eintreten kann, daß aus vitaler Indikation nur die ausgiebige Entleerung des Ergusses in Frage kommt.

2. Auch die zweite große Gruppe tuberkulöser Pleuraergüsse, die Pleuritis tuberculosa purulenta, ist, da sie sterile Exsudate sind, d. h. außer Tuberkel-Bazillen keine anderen Erreger enthalten, grundsätzlich konservativ zu behandeln (Sauerbruch, Schelenz u. a.).[2]) Der einzuschlagende Weg der Behandlung ist im wesentlichen abhängig zu machen vom Alter des

[1]) vgl. Literaturhinweis bei L. Spengler.

[2]) vgl. Sauerbruch: Chirurgie der Brustorgane.

Empyems. Je älter ein Empyem ist, desto derber sind seine Pleuraschwarten und je schwerer das tuberkulöse Grundleiden, desto geringer wird seine Wiederentfaltungsfähigkeit und umso wahrscheinlicher das Zurückbleiben einer Empyemresthöhle sein. In einem solchen Falle wäre es ebenfalls grundfalsch, den Versuch zu machen, durch eine offene Drainage nach Perthes oder Bülau oder Thorakotomie mit Rippenresektion dem Eiter dauernden Abfluß zu verschaffen. Das sterile Empyem würde unausbleiblich ein sekundär infiziertes, das Leben oft bedrohender werden und würden uns außerdem der günstigen Aussichten begeben, die uns eine über dem geschlossenen Empyem ausgeführte extrapleurale Thorakoplastik für die Heilung der Lunge und der Empyem-Resthöhle bietet.

Die Behandlung dieser beiden nicht sekundär infizierten Formen des tuberkulösen Pleuraempyems soll nach allgemeiner Übereinstimmung somit eine streng konservative sein. Denn die Erfahrung hat gezeigt, und besonders Fraenkel hebt dieses hervor, daß keine dieser Empyemformen eine ungünstige Prognose in dem Sinne bietet, daß sie sich nicht spontan aufsaugen könnten, sodaß daher in keinem Falle von vorneherein ein ärztlicher Eingriff geboten wäre.

Es kommt vor, daß nach einer Punktions- oder Spülbehandlung der eitrige Erguß kleiner wird oder auch ganz verschwindet, doch ist ein solcher Erfolg weder die Regel, noch ist er immer den ärztlichen Bemühungen zuzuschreiben. Sind Punktionen angezeigt, sei es in Form einer Probepunktion, um über den serologisch-bakteriologischen Charakter des Exsudates Aufschluß zu erhalten, seien es Punktionen ausTrousseau'scher vitaler Indikation, so ist es eine wichtige Aufgabe des Arztes, unter allen Umständen eine Infizierung zu vermeiden und mit der peinlichsten Asepsis vorzugehen. Denn, daß eine unsaubere Punktion ein steriles Exsudat allzu leicht in ein eitriges verwandeln kann, ist aus der Erfahrung wohl leider zu bekannt, und jeder weiß, daß die Vereiterung eines Exsudates die Prognose denkbar ungünstig gestaltet.

3. Prognostisch sind somit diese tuberkulösen Empyeme, solange sie nicht mischinfiziert sind, nicht ungünstig. Wesentlich anders liegen die Verhältnisse bei dem mischinfizierten, tuberkulösen Pleuraempyem. Sie stellen die schwerste Komplikation in der Tuberkulosebehandlung dar und nehmen in der Behandlung eine Sonderstellung ein. Die Entstehung der Mischinfektion ist nicht immer klar festzustellen. Gelegentlich ist sie auf eine unzweckmäßige Punktion oder auch auf eine nicht strenge Beachtung aseptischer Kautelen zurückzuführen; jedoch hat Ulrici die Infektion eines bestehenden Exsudates durch mangelhafte Asepsis bei der Punktion nur selten gesehen. Sterile Ergüsse können nicht selten sekundär infiziert sein auf metastatischem Wege im Anschluß an eine Angina, Grippe, einem Furunkel u. a. Gerät ein steriles Empyem unter Druck, so sucht es sich einen Weg nach außen, und es stehen dann die Empyema necessitatis mit Durchbruch durch die Brustwand oder in die Lunge bevor, deren unausbleibliche Folge die sekundäre Infektion ist. Sorgfältige Prüfung des Druckes und Ablassen des Eiters ist darum unerläßlich. Weitaus gefährlicher sind die Pneumothoraxempyeme mit innerer Fistel. Sie entstehen nach Perforation eines Exsudates in die Lunge oder häufiger noch nach Durchbruch einer Kaverne in den Pleuraraum.

Das Auftreten der Mischinfektion eines tuberkulösen Pleuraempyems, sei es nun im Anschluß an einen schon bestehenden Erguß spontaner Genese oder bei künstlichem Pneumothorax einerseits, sei es andererseits in Form eines Spontanpneumothorax, der sich jedoch nach Ulrici nur ausnahmsweise in einen Pneumothorax umwandelt, stellt ein ernstes Ereignis dar, dessen Mortalität in der Literatur mit 80 % angegeben ist und somit für den Kranken fast sicheren Tod bedeutet.

Mit einem Male ändert sich dann das Krankheitsbild. Im Vordergrund steht dann nicht mehr die Phthise, sondern das Empyem. Je nach der Virulenz der Erreger, der Resistenz der Pleura und der allgemeinen Widerstandskraft des Körpers kommt es zu mehr oder weniger schweren Erscheinungen.

III. Verlauf der Behandlung eines mischinfizierten tuberkulösen Pleuraempyems an Hand des Falles C.

Es handelt sich um einen 27jährigen, kaufmännischen Angestellten. Der Krankheitsbeginn lag mehrere Monate vor Einlieferung in die hiesige Klinik zurück und hatte plötzlich im Juli 1933 mit heftigem Seitenstechen und Erbrechen eingesetzt. Der untersuchende Arzt stellte Pneumonie fest, und seine am zehnten Tage vorgenommene Punktion ergab ein wenig klares Exsudat. Eine Besserung trat daraufhin nicht ein. Nach fünf Wochen wurde eine erneute Punktion durchgeführt, und 20 Stunden nachher entstand ein Spontanpneumothorax. Auf Veranlassung der Angestelltenversicherung fand eine Untersuchung beim Facharzt in K. statt, und fünf Wochen vor Einlieferung in die Klinik entleerte dieser zwei Liter Exsudat. Das Exsudat enthielt Tuberkelbazillen. 14 Tage vor Einlieferung in die Klinik ergab die dritte Punktion wiederum ein trübes Exsudat. Die Punktionen brachten keine wesentliche Besserung, und der Kranke kam am 17. Oktober 1933 in die Klinik und klagte über:

dauernden Husten, besonders morgens, geringen Auswurf, zeitweise Brechreiz mit Erbrechen, häufige Nachtschweiße und ca. 15 Pfund Gewichtsabnahme. Es bestanden Beengungen beim Atmen, besonders auf der rechten Seite, sowie allgemeines Schlappheits- und Müdigkeitsgefühl.

Familienanamnestisch waren keine Anhaltspunkte für eine hereditäre Belastung vorhanden. Als Kind machte der Kranke Masern und Scharlach durch, mit 9 Jahren eine Lungenentzündung und mit 12 Jahren eine Grippe. Zweimal litt er an Anginen.

Der Kranke befand sich bei der Aufnahme in einem lebensbedrohlichen Zustande, und die Prognose schien zweifelhaft. Es bestand ein stark reduzierter Allgemeinzustand mit hoher Gewichtsabnahme in den letzten Wochen.

Die hämatologische Untersuchung ergab denkber ungünstige Werte mit erheblicher Blutarmut:

Hb = 65%,
Erythr. = 3,8 Mill.

und eine erhöhte Blutkörperchen-Senkungsgeschwindigkeit von $\frac{70—95}{115}$ mit einer Leukozytose von 18—20000.

Die Probepunktion lieferte ein eitriges Exsudat lymphozytären Charakters mit positvem Tuberkelbazillen-Nachweis.

Der physikalische Lungenbefund:

Perkutorisch: rechts hinten bis zur Scapula-Mitte tympanitischer Klopfschall, abwärts absolute Dämpfung. Links hinten bis zur Mitte der Scapula Schallverkürzung gegenüber rechts, vorne bis zur fossa infraclavicularis.

Auskultatorisch: über dem linken Oberfeld bronchovesikuläres Atmen und infraclaviculär vereinzelt kleinblasige Rasselgeräusche; rechts hinten im Oberfeld nur abgeschwächtes Atemgeräusch zu hören und nach abwärts die Atmung völlig aufgehoben.

Die Röntgenuntersuchung ergab einen rechtsseitigen, ausgedehnten Pneumothorax mit Verwachsungen der rechten Lunge in den oberen Partien und einem ausgedehnten Erguß rechts unten. Die linke Lunge zeigte ebenfalls im Obergeschoß Veränderungen, die im wesentlichen aber proliverativer Natur zu sein schienen. Ganz oben in der Spitze saß eine kirschgroße Kaverne.

Der Allgemein- und Ernährungszustand des Kranken war ein stark reduzierter mit mäßig durchbluteter Haut und Schleimhaut. Der Brustkorb zeigte eine leichte Linksskoliose und bei der Atmung schleppte die rechte Seite deutlich nach. Der sonstige Befund war o. B.

Es konnte folgende Diagnose gestellt werden:

Doppelseitige, cirrhotisch-kavernöse Lungen-Tuberkulose. Spontanpneumothorax mit Pleuraempyem rechts.

Die Häufigkeit des Spontanpneumothorax bei Lungentuberkulose beträgt nach Sauerbruch 2—5% und tritt, wie ein Blick in die Literatur zeigt, in 98% der Fälle auf Grund tuberkulöser Erkrankung der Lungen auf. In weniger als der Hälfte der

Fälle schließt sich ein Exsudat an. Die Frage der Entstehung des Spontanpneumothorax in vorliegendem Falle läßt sich aus der Anamnese mit Sicherheit nicht klären. Der Kranke selbst glaubt an eine Verletzung der Lunge bei der Punktion. Nun weiß man aber, daß eine intrapulmonale Punktion, die mit Sicherheit wohl nie zu vermeiden ist, in den seltensten Fällen mit Komplikationen einhergeht, falls es sich um gesundes unverändertes Lungengewebe handelt. Daß aber andererseits allein das Anstechen eines tuberkulös veränderten und zum Zerfall neigenden Lungengewebes sehr wohl schon genügt, um zu vorliegender Komplikation zu führen.

Bei diesem Kranken hat die Infektion des Brustfellraumes einen weniger stürmischen Verlauf genommen. Unabhängig von dem Weg der Mischinfektion ist diese nach der Schwere der Infektion für das Individuum ausschlaggebend. Sie kann in der verschiedensten Abstufung von der fast blanden bis zu der sehr häufig schweren Infektion sein. Einmal mag das darauf beruhen, — bei diesem Falle wäre das anzunehmen — daß die Pleurablätter in ihrer hohen Reaktionsfähigkeit durch voraufgegangene Prozesse abgeschwächt sind; es mag aber auch an der Virulenz der eingedrungenen Keime liegen, von denen die Streptokokken die gefürchtetsten sind, weniger die Pneumo- und Staphylokokken. Nicht zuletzt jedoch ist die Schwere der Infektion abhängig von der Menge der eingedrungenen Keime. Anamnestisch erfuhren wir von dem Kranken, daß er 8 Tage lang nach Entstehung des Spontanpneumothorax eine tägliche Auswurfmenge von 20 ccm gehabt hatte, seitdem aber stets ohne jeden Auswurf gewesen war. Dieses beweist, daß sich die pleuropulmonale Fistel im Laufe einer Woche wieder geschlossen haben mußte, sodaß sich mithin auf dem offenen ein geschlossener Pneumothorax gebildet hatte und die Pleurahöhle vor weiterem, bronchopulmonalen Eindringen von Mikroben geschützt war. Nach Sauerbruch ist es jedoch von entscheidender Bedeutung für die Behandlung, ob es sich um einen geschlossenen oder offenen Pneumothorax handelt. Denn in den Fällen, in denen die innere Fistel bestehen bleibt, die Pleurahöhle dauernd

neuer und vermehrter Infektion ausgesetzt ist, erscheint eine konservative Behandlungsmethode von vorneherein aussichtslos. Ohne Rücksicht auf den tuberkulösen Prozeß muß man sich dann zu chirurgischen Eingriffen entschließen, von denen die Thorakotomie an erster Stelle steht, um das Brustfell zu entlasten, die Resorption des Eiters zu verhüten und eine Aspiration in die Lungen zu vermeiden.

Die alte Streitfrage der Empyembehandlung, ob konservativ oder chirurgisch, ist heute insoweit geklärt, als man bei der Behandlung der tuberkulösen Pleuraexsudate von prinzipiell anderen Gesichtspunkten ausgeht, als bei der Behandlung der akuten, rein eitrigen Empyeme. Denn während bei den nicht tuberkulösen Empyemen eine Wiederentfaltung der retrahierten Lunge herbeigeführt werden muß, ist bei den tuberkulösen Empyemen prinzipiell entgegengesetzt zu verfahren. Da bei einer einseitigen, vorwiegend schrumpfenden Tuberkulose ein in der Pleurahöhle auftretendes Exsudat für die Ausheilung der Lungentuberkulose von ausschlaggebender Bedeutung sein kann, indem es sich in kollapstherapeutischer Hinsicht günstig auswirkt, muß von vorneherein auf eine Wiederentfaltung der Lunge verzichtet werden. Denn darüber herrscht allgemeine Übereinstimmung und Spengler stellt es als obersten Grundsatz hin, daß mit der Therapie des Empyems auch das Grundleiden, die Tuberkulose, zur Ausheilung gebracht werden muß.

Diesem Grundsatze folgend wandte man sich zunächst einer konservativen Therapie zu. Es war jedoch vorerst nicht zu ersehen, inwieweit es gelingen würde, das so stark reduzierte Allgemeinbefinden des Kranken durch Punktionen und Spülungen zu heben und auf den Lungenprozeß, über dessen Charakter erst nach längerer, klinischer Beobachtung ein vollständig klares Bild gewonnen werden konnte, einen günstigen Einfluß auszuüben. Noch viel weniger war vorauszusehen, auf welche Zeit hin sich die ins Auge gefaßte Therapie erstrecken würde. Andererseits war völlig klar, daß anschließende chirurgische Maßnahmen die alleinige Aussicht auf eine Dauerheilung bringen konnten.

1. Interne Behandlung.

a) Punktions- und Spülbehandlung.

Am 3. November 1933 wurde die erste Punktion vorgenommen. Sie ergab 700 ccm Eiter nach ausgiebiger Spülung mit Rivanol. Die Temperatur nahm prompt normale Werte an und der Appetit besserte sich. In den nächsten Tagen lief die Fieberkurve normal, stieg dann ällmählich an und erreichte am achten Tage 38,8° C. Atembeschwerden und völlige Appetitlosigkeit zwangen zur erneuten Punktion, die 600 ccm dickflüssigen Eiter ergab. Hierauf fühlte sich der Kranke bedeutend besser, Druck- und Spannungsgefühl in der rechten Seite schwanden. Das subjektive Wohlbefinden besserte sich sichtlich. Wenn auch das Exsudat in regelmäßigen Intervallen von 8 bis 10 Tagen anstieg (s. Abb. 1) und die Gestaltung der Fieberkurve, Dyspnoe und

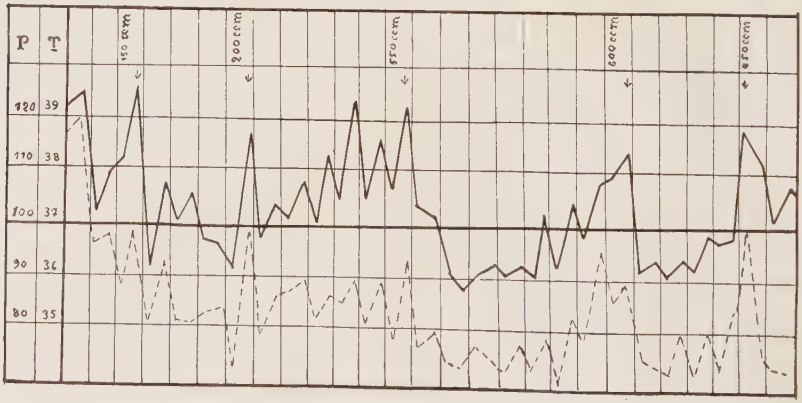

Abb. 1.

Appetitlosigkeit Indikation zur erneuten Punktion und Spülung gaben, so war der Kranke in der Zwischenzeit vollkommen beschwerdefrei. Die Besserung des Allgemeinbefindens war sichtlich.

Am 23. Dezember 1933 wurde der Kranke nach Entleerung von 600 ccm Eiter und anschließender Spülung mit Rivanol auf Wunsch über Weihnachten nach Hause entlassen. Am 28. De-

zember 1933 fand Wiederaufnahme in stationäre Behandlung statt. Während seiner Abwesenheit hatte sich der Kranke wohl gefühlt. Ein genau erhobener Lungenbefund ließ über der linken Spitze keine Rasselgeräusche mehr feststellen, und auch rechts fanden sich keine Zeichen für Aktivität des Prozesses mehr. Die Punktionen und Spülungen mußten jedoch weiterhin in regelmäßigen Abständen fortgesetzt werden. Dreimal wurden sie unterbrochen, da Blutgerinnsel die Nadel verstopften. Im allgemeinen fühlte sich der Kranke nach den Punktionen und Spülungen sehr wohl und die jeweilige, prompte Besserung des Appetits führte schon nach 5 Monaten dieser Behandlung zu einer Gewichtszunahme von 7 Pfund, Haemoglobinwert war bereits auf 72% und die Erythrozyten auf 5,3 Mill. gestiegen. Daraufhin wurden die Punktionen vom 15. 3. 34 ab bis auf weiteres ambulant fortgesetzt, und für die spätere Behandlung Jodipinöleinfüllung, eventuell, falls weitere Besserung des tuberkulösen Prozesses eintreten sollte, Teilplastik der rechten unteren Seite in Aussicht genommen.

Auch die Chirurgen lehnen die primäre Rippenresektion als zu eingreifend ab und stehen auf dem Standpunkt, den auch Sauerbruch, v. Redwitz und v. Haberer[1]) vertreten, durch Punktionen und Spülungen mit chemotherapeutischen Mitteln den Eiter zunächst zu entleeren. Wenn der Körper dann einigermaßen entgiftet, die Widerstandskraft des Kranken gehoben ist, soll die Rippenresektion vorgenommen werden.

Bei dem Kranken beseitigten die Punktionen die jeweiligen Spannungen im Brustfellraume, vermieden die Gefahr eines sekundären Durchbruchs und hoben das subjektive Wohlbefinden des Kranken ganz erheblich. Man ging in dieser konservativen Behandlung so vor, wie sie O. Diehls angibt, indem man zunächst möglichste Absaugung des Eiters mit der Punktionsnadel erstrebte, wobei der Eiter, falls dieses nötig war, mit physiologischer Kochsalzlösung verdünnt werden mußte, bis sich kaum

[1]) vgl. Literaturhinweis bei P. Rosenstein.

mehr getrübtes Exsudat entleerte. Daraufhin wurde mit Rivanol 1 : 2000 weitergespült, bis sich fast reines Rivanol entleerte.

Die Spülungen mit Rivanol hatten den Sinn, die Zahl und die Virulenz der Bakterien herabzusetzen und den Organismus von der Giftresorption aus der Pleurahöhle zu befreien. Der Gedanke einer derartigen Desinfektion konnte mit Aussicht auf Erfolg erst eigentlich gefaßt werden, nachdem ein Antisepticum gefunden war, das mit möglichst bactericider Kraft eine möglichst geringe Schädigung des mit ihm behandelten Gewebes verbindet. Ob man aber der Forderung Brunners „Keimtod ohne Schädigung des Gewebes" gerecht wird, erscheint P. Rosenstein zweifelhaft, jedoch glaubt auch er, mit dem Rivanol dem Ziele näher gekommen zu sein. Schon die große Zahl der in der Literatur angegebenen aseptischen und desinfizierenden Flüssigkeiten, wie Methylenblau, Jodkali, Lysoform, Formalin, Trypaflavin, Dakin'sche, Pregel'sche Lösung u. a. m. beweist die Unsicherheit des Verfahrens und läßt erkennen, daß man schon seit längerem auf der Suche nach dem geeigneten Antisepticum war, das die Eigenschaften besitzt, bei möglichst baktericider Wirkung reizlos zu sein. Forlanini verwandte zur Spülung der Empyemhöhle $^1/_2$—1%ige Lysoformlösung. Barth benutzte 3%ige Borsäurelösung, der er gegebenenfalls 30—300 ccm Pregel'sche Lösung nacheinfüllte. Streng gewarnt wird vor der Injektion von 5%iger wässriger Methylenblaulösung, die von Torres empfohlen wurde, und noch 1926 erlebte G. Rosenstein mit Injektion von 150 ccm Methylenblaulösung den Tod eines 13jährigen Tuberkulösen, und zwar durch Vergiftung.

Von anderer Seite wird jede Pleuraspülung grundsätzlich abgelehnt, (Mühsam) weil schwere Kollapszustände danach beobachtet sein sollen, und weil es kein Mittel gebe, das zur Abtötung der Keime führe, ohne gleichzeitige Gewebszellenschädigung. Das scheint zuviel behauptet zu sein. Denn sicherlich sind wir heute mit Rivanol dem Ziele nähergekommen. Es nimmt auf dem Gebiete der Chemotherapie die führende Rolle ein. Seine Wirkung liegt nach Mühsam in seiner virulenzhemmenden Eigenschaft, auch er fand keine Sterilisierung.

Ritter gibt an, daß die Wirkung des Rivanols in erster Linie abhängig zu machen sei vom bakteriellen Befund und von der Virulenz der Erreger, und daß es bei der Mischinfektion machtlos erscheine. Sicherlich steht fest, daß bei weniger schweren Fällen Rivanolspülungen verschiedentlich zum Ziele geführt haben, während die frühzeitige, breite Eröffnung der Brusthöhle dort anzuraten bleibt, wo es die Schwere der Infektion als notwendig erscheinen läßt. Und O. Diehls, der sich keineswegs für eine konservative Behandlung der Empyeme einsetzt, stellt fest, daß eine Reihe Kranker einem operativen Eingriff zunächst garnicht standhalten, und aus diesem Grunde schon konservativ zu behandeln sind.

b) Oleothoraxversuch.

Seit der Entlassung am 15. 3. 34 wurde die Punktions- und Spülbehandlung ambulant in regelmäßigen Abständen von 8 bis 10 Tagen fortgesetzt und ergaben jeweils durchschnittlich 500 ccm Eiter. Am 30. 7. 34 wurde der Kranke wieder in stationäre Behandlung aufgenommen, da die Temperatur auf 38,8° C. gestiegen war. Nach einer Punktion von 600 ccm ziemlich dickflüssigen Exsudates wurde von oben Luft eingeblasen. Danach fühlte der Kranke erhebliche Erleichterung, worauf die ambulante Behandlung wie bisher fortgesetzt wurde. Am 13.11.34 machte man den Versuch mit einem desinfizierenden Oleothorax, zunächst mit nur 30 ccm 5%igen Merk'schen Jodipinöl. Weiterhin machte jedoch neuer Exsudatanstieg auch erneute Punktionen nötig, die immer wieder die gleichen Eitermengen zutage förderten. Am 27. 12. 34 wurde die stationäre Behandlung wieder aufgenommen, und nun nach den regelmäßig stattfindenden Punktionen 150 ccm Jodipinöl eingefüllt. Trotzdem stieg der Eiter immer wieder an, sodaß die weiteren Punktionen vom Jahresbeginn 1935 bis Mai 1935 ambulant fortgesetzt werden mußten. Jede Punktion erzielte subjektive Besserung mit Nachlassen des Druck- und Spannungsgefühls in der rechten Seite. Am 13. 4. 35 wurde nach Rücksprache mit den Chirurgen die erste chirurgische Therapie in Aussicht genommen.

Der Oleothorax stellt eine Ergänzungsoperation des Pneumothorax und kein selbständiges Verfahren dar. Er besteht in der Einfüllung von Öl in die Brustfellhöhle. Die Vorteile des Öls bestehen darin, daß es schlecht resorbierbar ist, die Nachfüllungen seltener notwendig macht, selbst wenig komprimierbar ist, andererseits durch seinen hydrostatischen Druck sich günstig auswirkt und schließlich die Möglichkeit des Zusatzes eines desinfizierenden Medikamentes bietet. Aus diesen Eigenschaften des Öls ergibt sich zwanglos die verschiedene Indikationsstellung zum Oleothorax.

Die zunehmende Zahl der Arbeiten namhafter deutscher Autoren (Diehl, Kremer, Ulrici, Scholz)[1]) beweist, daß man sich auch in Deutschland in jüngster Zeit wieder lebhaft mit der Frage des Oleothorax beschäftigt. In der Literatur findet man, daß man in begeisterter Überwertung des Oleothorax das Indikationsgebiet anfangs zu weit faßte und zahlreiche Komplikationen erlebte, von denen die Ölperforation die gefürchtetste war und schließlich dazu führte, daß er von verschiedener Seite völlig abgelehnt wurde. Nach Heymer gelten in Deutschland heute vorwiegend zwei Indikationen: Der antisymphysäre und der kollabierende Oleothorax. Der antisymphysäre Oleothorax ist dort indiziert, wo durch aufsteigende Verschwartung ein frühzeitiges Eingehen des Pneumothorax droht und wo man der fortschreitenden Adhaesion mit der Gasfüllung nicht mehr Herr wird.

Der kollapsfördernde Oleothorax besitzt seine Vorzüge darin, daß er auf die Lunge eine doppelte Wirkung ausübt, einmal infolge seines hydrostatischen Druckes, dann aber auch durch einen Wanddruck; demzufolge sind sein Hauptindikationsgebiet die tiefsitzenden Kavernen, die aber nicht durch Stränge ausgespannt sein dürfen. Nur auf Grund einer strengen und scharf umrissenen Indikationsstellung, der völligen Beherrschung der Technik und der dauernden genauesten Kontrolle konnte Heymer bisher bei seinen zahlreichen Oleothoraxfällen Komplikationen vermeiden.

---

1) vgl. hierzu Literaturkunde bei Heymer: Die Mediz. Welt 1937 Nr. 11.

Der desinfizierende Oleothorax findet in der Literatur die verschiedenste Beurteilung. Kremer hatte die schönsten Erfolge bei dem fieberhaften, tuberkulösen Pneumothorax. Hier brachte der Oleothorax rasche Entfieberung und Stillstand des Empyems. Von ähnlich guten Ergebnissen kann Kremer bei dem mischinfizierten, tuberkulösen Empyem berichten, wenn auch dort die Resultate nicht so konstant sind. Auch Haffner erzielte befriedigende Ergebnisse bei mischinfizierten, tuberkulösen Empyemen mit Gomenolöl. Er fand Entgiftung und Besserung des Allgemeinzustandes. Ulrici hatte mit seinen Oleothoraxversuchen bei mischinfizierten Empyemen keinen Erfolg und hat diese Therapie wieder aufgegeben, da er sich von der Ausheilung tuberkulöser Empyeme durch Oteothoraxbehandlung nicht überzeugen konnte.

Bei diesem Kranken verwandten wir zum Zwecke der Desinfektion 5%iges Jodipinöl, das einen gleichwertigen Ersatz für das französische Gomenolöl darstellt. Bei dem chronischen und hartnäckigen Verlaufe des vorliegenden mischinfizierten, tuberkulösen Pleuraempyems war es klar, daß eine weitgehende Desinfektion der Pleurahöhle wohl schwerlich erreicht werden konnte, daß aber ein Versuch mit dem Oleothorax nach den in der Literatur angegebenen Erfolgen sicherlich gerechtfertigt zu sein schien. Denn bringt man das Empyem auch nicht zum Stillstand, so gelingt es doch in zahlreichen Fällen, eine Entgiftung zu erzielen und damit auf die nachfolgende Plastik vorzubereiten.

Rückblickend läßt sich sagen, daß mit den bisherigen konservativen Behandlungsmethoden lediglich versucht worden war, die Infektion der Pleurahöhle zu beherrschen und ihre für den Organismus bedrohlichen Momente auszuschalten. Befreit wurde der Körper von einer dauernden Giftresorption, und vermieden wurde das Auftreten einer Amyloidose, die bei diesen chronischen Empyemen keine Seltenheit darstellt. Schonung in körperlicher und seelischer Hinsicht und eine zweckmäßige Ernährung waren die Hauptfaktoren, die auf eine Besserung des tuberku-

lösen Lungenprozesses hinzielten. Alle diese bisherigen konservativen Maßnahmen trugen somit den Charakter einer vorbereitenden Behandlung für später folgende chirurgische Eingriffe. Hierfür schien der günstigste Zeitpunkt gekommen zu sein. Gegenindikationen zur Thorakotomie bestanden nicht mehr. Denn man konnte mit Recht annehmen, daß nach dem 1½jährigen Bestehen der Eiterung es zu einer weitgehenden Starre des Mittelfells gekommen sein mußte, und somit dauerndes oder auch plötzliches Auftreten von Kreislaufstörungen auszuschließen war. Daß weiterhin die Empyemresthöhle mit verdickter und starker Pleura ausgekleidet sein mußte, und hierdurch die Gefahr einer Wiederentfaltung der Lunge ausgeschaltet war, die sicherlich zu einer neuen Propagation des tuberkulösen Prozesses geführt hätte. Ebenso wäre aufgrund dieser pathologischen Veränderungen innerhalb der Pleurahöhle eine spontane Heilung unmöglich gewesen, sodaß bei nicht radikaler Schließung der Resthöhle die Eiterung eine dauernde bleiben würde, an der der Kranke dann schließlich zugrunde gehen mußte. Wurden doch allein während der internen Behandlung nach genauer Berechnung an Hand der Krankengeschichte 42000 ccm Eiter punktiert. Diese Menge erhöhte sich während des Bestehens der Thorakotomiefistel bis zur Thorakoplastik nach vorsichtiger Schätzung auf 52000 ccm (52 ltr.). Eine genaue Kontrolle war nicht mehr möglich.

2. Chirurgisch-operative Behandlung.

a) Thorakotomie mit Rippenresektion.

Am 2. 5. 35 führten die Chirurgen die Thorakotomie durch. Nach Entleerung von 400 ccm Eiter und Resektion eines Stückes der fünften Rippe in der vorderen Achsillarlinie wurde ein Drain eingelegt. Der Kranke hat den Eingriff gut überstanden und nach 8 Tagen sollte die untere Teilplastik in einer zweiten Sitzung durchgeführt werden.

Die Thorakotomie mit Rippenresektion bei mischinfizierten tuberkulösen Empyemen bedeutet nur eine paliative chirurgische Maßnahme, stellt aber immerhin für den Kranken, der durch die Tuberkulose und den Infektionsherd in der Pleurahöhle in seiner Widerstandskraft geschwächt ist, einen schweren Eingriff dar. Ihr Vorteil besteht in der schnellen und ausgiebigen Entleerung des Eiters, während man ihre Nachteile, das Zurückbleiben einer Empyemresthöhle und Mischinfektion nicht zu fürchten brauchte, da diese Komplikationen ohnehin schon vorhanden waren. Sie hat sich aus der Unzulänglichkeit der einfachen intercostalen Brustkorberöffnung entwickelt, da der Eiter durch Abknickung des Drains bei dem einfachen Thoraxschnitt keinen genügenden Abfluß hatte; es waren Sedillot und Langenbeck,[1]) die als erste eine Trepanation der Rippe vornahmen und durch sie ein Drain in die Pleurahöhle einführten. Später wurde vor allem auf Grund der Arbeiten von König und Beck[1]) die Rippenresektion bei Thorakotomie zur Methode erhoben und stellt heute das Verfahren der Wahl bei Pleuraempyemen dar.

b) Untere Teilplastik.

Am 14. 5. 35 wurde mittels Wasserstrahlpumpe aus der nun bestehenden Fistel Exsudat abgesogen. Diese Absaugung mußte gegen Schluß abgebrochen werden, da sich im Eiter Blut zeigte. Tags darauf klagte der Kranke über Frösteln (Tp. 39,2°) und zwei Tage darauf trat ein urticarielles Exanthem auf, das sich vorwiegend am Rumpf lokalisierte, doch waren auch Brust- und Bauchseite und später auch Arme und Beine von dem stark juckenden Ausschlage befallen. Auf Calcium-Injektionen (3 mal 10 ccm Calc. sandoz) ging die Urticaria allmählich zurück.

Aus dem Drain entleerte sich weiterhin reichlich Eiter, gelegentlich war das Sekret mit Blut untermischt. Der Kranke fühlte sich indessen wohl, hatte guten Appetit, schlief gut und blieb auch für die Zukunft völlig fieberfrei. Auf dem Röntgenbilde war der Exsudatspiegel etwas gesunken.

[1]) vgl. Kirschner-Nordmann: Die Chirurgie.

Über die Pfingsttage 1935 entließ man den Kranken nach Hause mit der Anordnung, den Verband täglich zu erneuern und den Drain vor dem Gebrauch auszukochen. Die Operationswunde hatte sich inzwischen geschlossen, nur die Stelle, wo der Drain lag, war noch offen. Nach Rückkehr des Kranken sollte endgültig Stellung genommen werden zur Frage der rechten unteren Teilplastik.

Die Wiederaufnahme fand erst am 7. 10. 35 statt. Der Kranke hatte sich seit seiner Entlassung im Mai 1935 verhältnismäßig wohlgefühlt. Er war stets fieberfrei, Appetit und Schlaf waren gut gewesen. 14 Pfund hatte er seitdem an Gewicht zugenommen. Die Fistel sezernierte auch jetzt noch reichlich Eiter. Der Kranke kam mit dem endgültigen Entschlusse zur Operation.

Aufnahmebericht vom 7. 10. 35.

Der Kranke befindet sich in einem leidlich guten Ernährungs- und Kräftezustande. Die haematologische Untersuchung ergibt zufriedenstellende Werte, die auf eine wesentliche Besserung schließen ließen.

Haemoglobinwert = 78%.
Erythrozyten = 5,4 Mill.
Leukozytenzahl = 5800.
B. S. G. $= \frac{14—33}{62}$.

Die physikalische Lungenuntersuchung ergab keine sicheren Anhaltspunkte für Aktivitätserscheinungen.

Röntgenbefund vom 8. 10. 35.

Gegenüber der Aufnahme vom 15. 5. 35 ist die Empyemresthöhle etwas kleiner geworden. In ihrem basalen Abschnitt sieht man noch eine kleine, spiegelartige Bildung. Die Prozesse im linken Oberfeld muten schärfer begrenzt und nicht so schattendicht an. Auch die Verbreiterung des linken Hilus scheint geringgradig zurückgegangen zu sein.

Am 12. 10. 35 wird die rechte untere Teilplastik in der chirurgischen Klinik durchgeführt.

Operationsbericht vom 12. 10. 35.

Paravertebralschnitt rechts. Die Weichteile im Schnittgebiet sind nicht verändert. Abschieben der Muskulatur. Resektion eines etwa 3 cm langen Stückes der 7. bis 11. Rippe. Einlegen eines Gummidrains. Naht der Muskulatur und Haut.

Die Operation wurde in Evipan-Narkose durchgeführt. Am 16. 10. 35 wurde der Drain entfernt. Die Wunde sezernierte nur schwach und heilte per primam. Die Thorakotomiefistel vorne an der rechten Brustseite sezernierte weiterhin reichlich Eiter. Das Allgemeinbefinden des Kranken war relativ gut, nur klagte er verschiedentlich über Appetitlosigkeit und Brechreiz.

Das Verfahren der Wahl zur Schließung einer alten Empyemresthöhle ist heute zweifellos die Thorakoplastik. Sie besteht in der Entknochung und somit Mobilisation der starren Brustwand. Die Indikationen sind etwa die gleichen wie bei den thorakoplastischen Operationen der Lungentuberkulose: Starre des Mediastinums, produktiv-cirrhotische Form der Lungentuberkulose und praktische Einseitigkeit des Prozesses.

Heymer weist vor allem darauf hin, daß es zu einer gewissenhaften Indikationsstellung bei jeglicher Kollapstherapie ratsam sei, besonders für größere chirurgische Eingriffe, auch bei jüngeren Kranken, eine Kreislauf- und Atmungsfunktionsprüfung anzustellen, um objektive Anhaltspunkte darüber zu gewinnen, inwieweit Kreislauf und Atmung über die nötigen Reserven verfügen, um einer plötzlichen und vielfachen Mehrbeanspruchung standzuhalten. Bei diesem Kranken ergaben die Untersuchungen zufriedenstellende Werte.

Eine Lunge, die schon allzulange in Retraktion verweilte, kann sich nicht mehr ausdehnen und es resultiert die starrwandige Empyemresthöhle, die nur durch weitere eingreifende Maßnahmen beseitigt werden kann und muß. Denn eine Empyemhöhle, die beständig Eiter absondert, ist auf die Dauer mit dem Leben des Kranken nicht vereinbar, da sie zur Erschöpfung und Amyloidentartung der Gewebe führt. Ihre Beseitigung ist daher eine Indikatio vitalis. Hauke glaubt auf Grund von 16 Fällen behaupten zu können, daß eine wirksame Bekämpfung der tu-

berkulösen und pyogenen Infektion im Pyopneumothorax ohne gleichzeitige Vernichtung der Höhle nicht denkbar ist. Durch die radikale Entknochung der Brustwand, wird derselben die Möglichkeit gegeben, sich den veränderten Verhältnissen innerhalb der Brusthöhle anzupassen, indem sie der Schrumpfungstendenz der Lunge nachkommt und somit zur Verödung der Resthöhle führt.

Bei Totalempyemen wird die große Schede'sche Plastik angewandt, die jedoch einen Rieseneingriff darstellt und große Gefahren für den Kranken in sich birgt. Darum ist es das große Verdienst Sauerbruchs, dieses Verfahren in eine zwei- und mehrzeitige Operation umgewandelt zu haben. Dieses nur für Totalempyeme langwierige und eingreifende Verfahren vereinfacht sich in entsprechender Weise, wenn die Eiterung den Unterlappen nicht überschreitet. Man geht dann über zu den Teileingriffen.

Nach Wiederaufnahme in die medizinische Klinik am 23. 10. 35 klagte der Kranke bei geringer Fistelsekretion über Übelkeit, Appetitlosigkeit und abendliche Temperatursteigerung auf 38° C. Das Röntgenbild zeigte den Zustand nach unterer Teilthorakoplastik rechts:

Es ist ein 5 bis 7 cm langer Defekt in der hinteren Partie der sechsten bis neunten Rippe zu erkennen. Die unteren Rippen sind auf der Aufnahme nicht zu übersehen. Empyemresthöhle und Exsudat bestehen noch in etwa gleicher Größe. Deutliche Skoliose der B. W. S.

Bald steigerte sich die Fistelsekretion wieder, und es schwanden die allgemeinen Beschwerden. Von jetzt ab blieb der Kranke temperaturfrei. Die Fistel vorne entleerte bei Aufrechtsitzen und beim Husten große Mengen Eiter ($^1/_2$ Brechschale voll pro Tag). Nach den Entleerungen fühlte sich der Kranke sehr erleichtert. Ab 6. 11. 35 war ihm tägliches Aufstehen erlaubt. Die Fistel ließ nun auch in ihrer Sekretion nach und begann sich zu schließen. Das Röntgenbild zeigte gegenüber der Aufnahme vom 8. 10. 35 deutliche Veränderungen: (Bild 1).

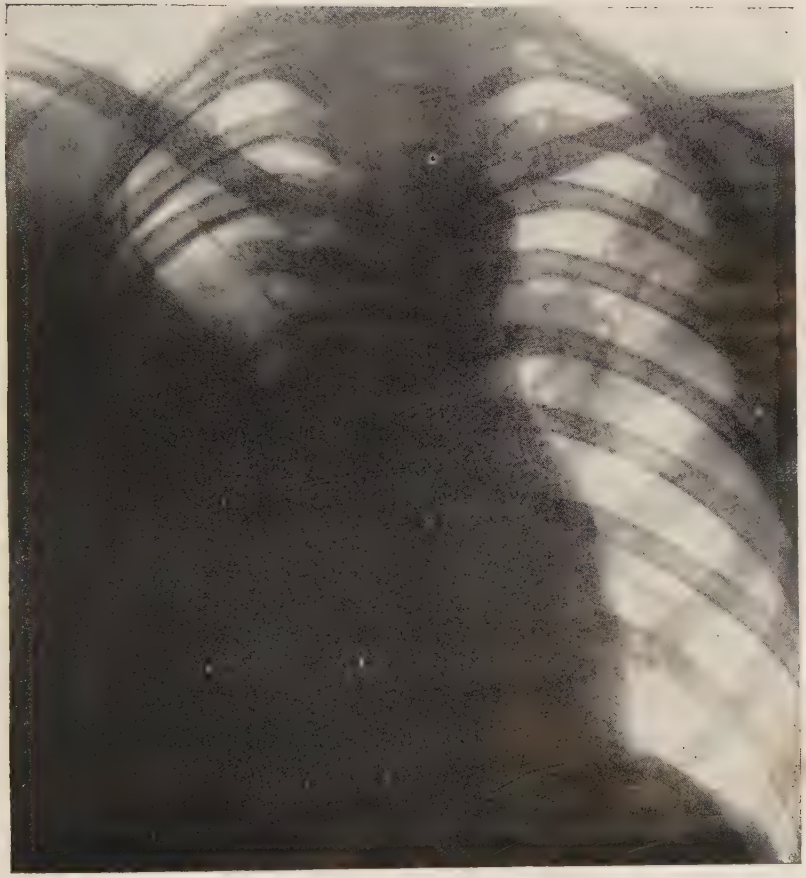

Bild 1.

Die rechte Brustseite ist weiter geschrumpft, der Hohlraum rechts ist wesentlich kleiner geworden und man erkennt nur noch eine daumenkopfgroße Hohlraumbildung in Höhe des Pulmonalbogens. Im übrigen ist die rechte untere Thoraxpartie diffus verschattet. Die linke Lunge zeigt keine wesentlichen Veränderungen.

Die Besserung im Allgemeinbefinden schritt unter ständiger Gewichtszunahme (9 kg) überraschend fort. Die Sekretion der

artifiziellen Fistel hatte gänzlich aufgehört und die Operationswunde war völlig geheilt, somit das Pleuraempyem als geheilt zu betrachten. Mittlerweile war auch ein Stationärwerden des Lungenprozesses eingetreten, sodaß der Kranke bereits am 13. 11. 35 entlassen werden konnte.

Um den günstigen Heilungsprozeß weiterhin zu beeinflussen, wurde der Antrag auf ein mehrmonatiges Heilverfahren in einer klimatisch günstigen Heilstätte gestellt.

3. Heilstättenbehandlung.

Weitere Plastik.

Am 5. 2. 36 wird der Kranke in das Sanatorium Wehrawald (Schwarzwald) aufgenommen. Die folgende Heilstättenbehandlung bestand aus diätetisch-klimatischer Allgemeinbehandlung, in Pleurapunktionen, Jodipinöleinfüllung, erneuter unterer Plastik und anschließender, sorgfältigster Wundbehandlung.

Bereits im Januar 36 hatte sich erneut ein Empyem gebildet, zunächst noch klein und ohne Fieber. Dieses wurde in K. zweimal punktiert.

Aufnahmebefund der Heilstätte vom 5. 2. 36:

Allgemeiner Ernährungszustand genügend, Appetit schlecht, kein Husten, kein Auswurf.

Lungen, rechts: Schall über der Spitze mäßig verkürzt, vorne unterhalb der Clavicula bis zur dritten Rippe etwas hypersonorer Klopfschall, weiter abwärts bis zur Basis Dämpfung. Hinten eine Dämpfung von der Basis bis zur Scapulamitte. Atmung über den oberen Abschnitten broncho-vesiculär, vorn medial mit spärlichen, seitlich und hinten mit mäßigen, mittelblasigen Rasselgeräuschen. Atmung über hypersonoren Abschnitten etwas klingend, über Dämpfungszone fast aufgehoben, hinten mit mäßig mittleren Rasselgeräuschen.

Links: Schallverkürzung vorne bis zur vierten und fünften Rippe, hinten bis fast zur Basis mit leicht tympanitischem Beiklang.

Röntgenbericht vom 6. 2. 36 (Bild 2):

Bild 2.

rechts: Zustand nach unterer Teilplastik, leicht diffuse Verschattung der Spitze. Von der zweiten Rippe abwärts diffuse Verschattung und etwa handbreit über dem Zwerchfell ein Exsudatspiegel, darüber eine Luftblase.

links: leicht diffuser Schleier über der ganzen Seite mit geringer kleinfleckiger, weichfleckiger, streifiger Verschattung bis zur dritten Rippe. Hilus etwas verbreitert, verdichtet. Herz und Mediastinum wenig nach links verdrängt.

Haemoglobinwert = 82%.
Erythrozyten = 5,2 Mill.
Leukozyten = 9800.
B. K. S. $\frac{12—25}{76}$.

Die Temperaturen anfangs noch annähernd normal, stiegen bald auf 37,7° C. und gleichzeitig stellten sich subjektive Beschwerden ein: Druck und ziehende Schmerzen in der rechten Seite, Appetitmangel und Schlaflosigkeit. Am 4. 3. 36 wurde punktiert im 4. I. K. R. in der vorderen Achsillarlinie rechts und 230 ccm trüb seröser, hellbräunlicher Eiter mit leichter Blutbeimengung gegen Schluß der Punktion entleert. Zum Ausgleich des entstandenen Unterdruckes wurde Luft eingelassen. Acht Tage später zeigte die Durchleuchtung wieder ein zweiquerfingerbreites, bis zum unteren Rande der dritten Rippe reichendes, reitendes Exsudat mit einer 2 cm hohen Luftblase. Am 18. 3. 36 brach das Empyem spontan durch und zwar an der alten Narbe der artifiziellen Thorakotomiefistel vom 2. 5. 35, wobei sich 100 ccm hellbräunlicher Eiter entleerte. Das subjektive Befinden besserte sich prompt. Doch schloß sich die Fistelöffnung in wenigen Tagen und gleichzeitig stieg die Temperatur an, was zur erneuten Punktion zwang, bei der 180 ccm Eiter entleert wurden.

Anschließend füllte man am 8. 4. 36 20 ccm Jodipinöl ein, ein Versuch, der nicht den erneuten Anstieg des Exsudates verhinderte. Eine neue Entleerung beseitigte die subjektiven Beschwerden; noch eine weitere Punktion ergab 220 ccm mischinfizierten, schmutzig-gelben Exsudates. Am 12. 5. 36 erfolgte ein neuer Durchbruch des Eiters an der alten Fistelstelle, die man daraufhin erweiterte und drainierte. Prompter Temperaturabfall und sichtliche Besserung des Befindens waren die Erfolge. Der Exsudatspiegel war bei der Durchleuchtung nicht mehr zu erkennen, denn die Drainage der Empyemhöhle schaffte dauernd reichlichen Abfluß des Eiters bei regelmäßigem Drainwechsel. Da das Allgemeinbefinden des Kranken sich deutlich besserte,

wird als weiterer Eingriff die erneute Teilplastik in Aussicht genommen.

Die Schrumpfungsprozesse nach thorakoplastischer Einengung und somit die Verödung der Empyemresthöhle nimmt nach der Operation oft lange Zeit in Anspruch und kann nach Sauerbruch $^1/_2$ bis $^3/_4$ Jahr dauern, bis deren Höhepunkt erreicht ist. Tritt nun aber frühzeitig — nach Sauerbruch entstehen schon in 6 bis 8 Wochen gerade Knochenspangen — eine ausgedehnte Knochenregeneration von den zurückgelassenen Periostschläuchen ein, so wird der wichtigen, nachträglichen Schrumpfung und Vernarbung, die dem primären Kollaps folgen müssen, um einen endgültigen Erfolg zu garantieren, Einhalt geboten, wenn nicht sogar der gegenteilige Effekt in Erscheinung tritt.

Nur unter dem Gesichtspunkte der frühzeitigen und ausgedehnten Rippenneubildung läßt sich das erneute Aufflackern des Eiterherdes $2^1/_2$ Monate nach der Thorakoplastik erklären, ganz besonders, wenn man sich die Vorgänge etwas näher betrachtet, die sich in der Zwischenzeit in dem alten Operationsgebiet abgespielt haben.

Nach dem anfänglichen, guten Kollaps wurde die sekundäre Schrumpfungsphase dadurch abgekürzt, daß es bereits frühzeitig zu einer weitgehenden Knochenneubildung von den Stümpfen der 7. bis 11. Rippe kam. Diese neugebildeten, zunächst noch nicht gekrümmten Knochenspangen stemmten sich bald gegen die alten Rippenstümpfe und hinderten diese an der schrumpfenden Einwärtsbewegung. Dieses aber zeitlich noch um so eher, als die zu überbrückende Resektionslücke nur 3 cm betrug, (s. Abb. a, schematisch), die sich bei dem primären Kollaps noch um ein Beträchtliches verkleinerte (s. Abb. b). Dadurch, daß nun weiterhin die Knochenspangen in die Länge wachsen, die Rippenstümpfe somit auseinandergedehnt werden, kommt es in der gesamten Circumferenz der rechten Brustwand zu einer gleichmäßigen und langsamen Vorwölbung (s. Abb. c). Schließ-

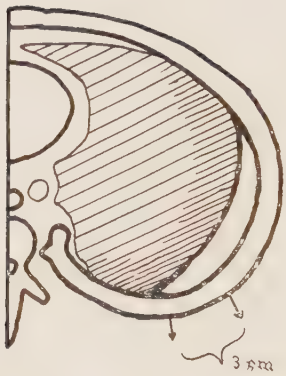

Abb a.

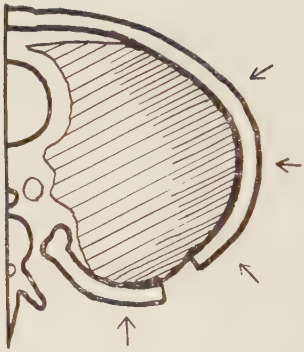

Abb. b.

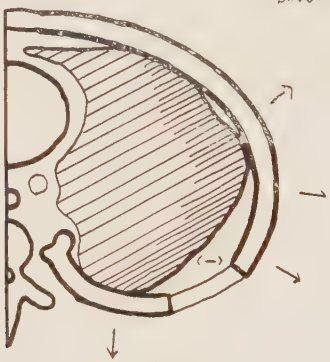

Abb. c.

lich passen sich die vorerst noch geraden, neuen Rippenknochen in der Formbildung den benachbart stehenden Rippen an und wölben so direkt über dem Gebiet der alten Empyemresthöhle die Brustwand vor, womit nun die rechte Brustwölbung der Inspirationsstellung nähergebracht und das ursprüngliche Operationsergebnis vollkommen aufgehoben ist. Denn die innig mit der äußeren Brustwand verwachsene Pleura costalis wurde bei der fortschreitenden Vorwölbung mitausgespannt. Die Pleura

pulmonalis hingegen, die inzwischen nicht genügend Zeit hatte, mit der Pleura costalis vollkommen zu verbacken — denn die folgende, erneute Thorakoplastik zeigte eine in der Ausdehnung kleinere und mehrkammerige Empyemhöhle — verblieb, dem Zuge der retrahierten Lunge folgend, in deren Stellung.

Unter dem Einfluß dieser beiden entgegengesetzt wirkenden Kräfte bildete sich an der Stelle der früheren Empyemhöhle ein Vakuum mit erheblichem Unterdruck, in das es nach physikalischen Gesetzen bluten mußte. Diese Blutung bildete für die noch in der Pleurahöhle befindlichen Keime den günstigsten Nährboden.

Somit waren die Voraussetzungen für das erneute Aufflackern des Empyems gegeben, das sich bald einen Weg nach außen suchte und zwar an der schwächsten Stelle der Brustwand, der Narbe der früheren, artifiziellen Fistel. Die vorerst wiederum vorgenommenen konservativen Behandlungsmethoden — Punktionen, Jodipinöleinfüllung und Drainage der Empyemhöhle — zeigten bald die Aussichtslosigkeit dieses Vorgehens hinsichtlich einer endgültigen Heilung. Nur eine neue, radikale und umfangreiche thorakoplastische Einengung der Resthöhle konnte hier zum Ziele führen.

Operationsbericht vom 20. 6. 36: Untere Teilplastik: in Evipan-Natrium-Basisnarkose. Freilegung der vierten bis zehnten Rippe. Resektion derselben. (Leider fehlen genaue Maße der resezierten Rippen). Danach Eröffnung der Pleurahöhle, die grauschmierig belegt ist. Der alte Fistelgang wird z. T. reseziert und darauf die Empyemhöhle vollkommen freigelegt und alle Resthöhlen entfernt, die Pleura mit Jodtinktur ausgewischt. Muskel und Hautnaht des oberen Teiles des Schnittes, unten breite Drainage mit Anlegung eines elastischen Zugverbandes. Der Puls, der zunächst klein, fadenförmig, unregelmäßig ist, wird mit Sympatol, Cardiazol-Tropfeinlauf wieder zur Norm gebracht.

Der Kranke hat die große Operation relativ gut überstanden. Die Temperaturkurve, die in den ersten Tagen noch zwischen 38° und 39° C. schwankte, nahm bald nach zweimali-

gem Verbandswechsel normale Werte an, indem sie kontinuierlich abfiel. Anfänglicher Druck und ziehende Schmerzen im Oberbauch wurden durch Narcophin beseitigt. Alle 2 Tage wurde ein Verbandswechsel vorgenommen, der jeweils zeigte, daß die Wunde in den unteren Partien noch reichlich sezernierte, während im oberen $^2/_3$ die Wunde vollkommen reizlos und trocken war. Schon am 24. 6. 36 konnten bereits einige Nähte entfernt werden. Bei dem Verbandswechsel wurde die Tamponade im unteren Wundgebiet stets erneuert und ein steriler Kompressions-Zugverband angelegt. Am 26. 6. 36, 29. 6. und 2. 7. 36 zeigten die Verbandswechsel, daß im unteren Gebiete die Wunde noch reichlich Eiter und Wundsekret ausschied, während das obere $^2/_3$ gute und frische Granulationen zeigte. Berichte vom 31. 7., 14. 8. und 27. 8. 1936 besagen, daß die Wunde weiter gut granulierte, die Sekretion erheblich nachließ, der Wundspalt nur mehr 10 cm lang, eng und schmal war. Die Temperatur überstieg nicht mehr 37° C., Schlaf und Appetit besserten sich. Am 22. 9. 36 konnte der Kranke entlassen werden bei gutem subjektiven Allgemeinbefinden und mit nur mehr ganz geringer Wundresektion.

Entlassungsbericht der Heilstätte vom 22. 9. 36: Die rechte Seite stark geschrumpft als Folge der großen Plastik mit Beseitigung der Empyemhöhle. Über der Basis seitlich eine 10 cm lange, gut granulierende Wunde, an deren hinteren Ende ein kurzer Fistelgang nach oben führt mit nur geringer Sekretion. Auch der Lungenbefund ist bedeutend gebessert.

Eine eingehende Nachuntersuchung am 20. 10. 36 in der hiesigen medizinischen Klinik ließ erkennen, daß es dem Kranken ausgezeichnet ging. Irgendwelche Aktivitätszeichen der Lungentuberkulose waren nicht mehr nachzuweisen. Die Fistel hatte sich fast geschlossen.

Röntgenbericht vom 20. 10. 36: (vergl. Röntgenbild vom 17. 9. 36, Bild 3.) Gegenüber Aufnahme vom 29. 1. 36 ist rechtsseitiger Pneumothorax nicht mehr erkennbar. Auch Exsudat kommt heute nicht mehr zur Darstellung. Ganze rechte untere und mittlere Lungenpartie ist geschrumpft und verschwartet.

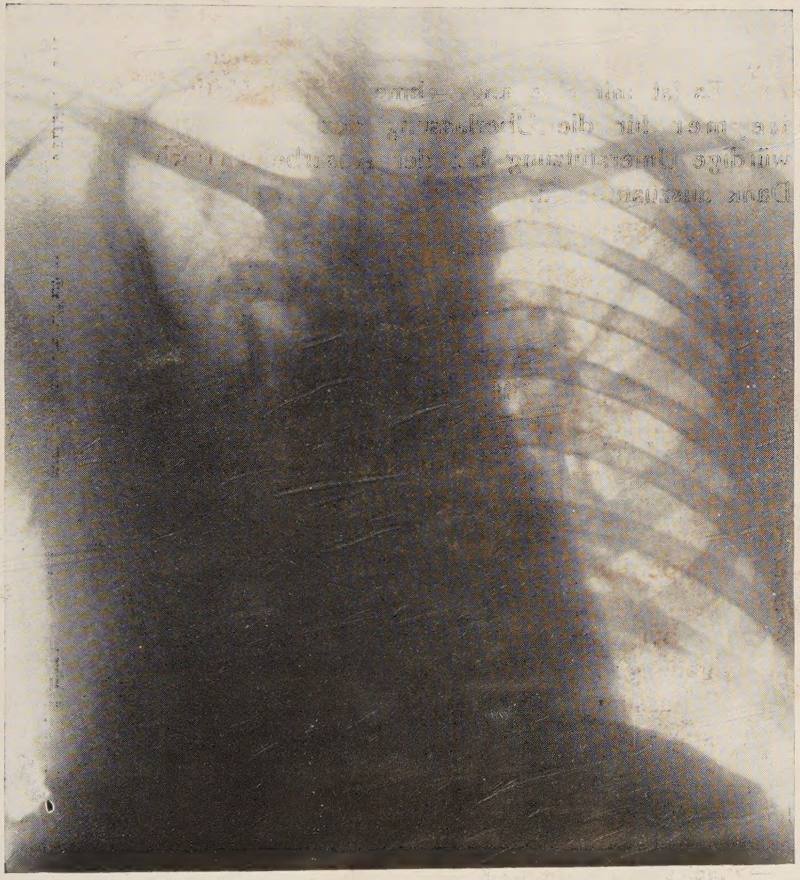

Bild 3.

Wahrscheinlich dürfte es sich hier um breite Pleuraschwarte handeln. Im Spitzenfeld und auch in ausgehöhlten Teilen des Oberfeldes sind Schatten nicht mehr erkennbar, die auf frische Prozesse schließen lassen könnten. Brustwirbelsäule im unteren Abschnitt nach rechts verzogen, ebenso erscheint Herz gering nach rechts gesetzt.

Der Kranke konnte auf Grund seines guten Zustandes 80 % arbeitsfähig geschrieben werden. Den endgültigen Erfolg der Behandlung hat nicht in letzter Linie der Kranke seinem tapferen und gewissenhaften Verhalten zu verdanken.

Es ist mir eine angenehme Pflicht, Herrn Dozent Dr. A. Heymer für die Überlassung des Themas und die liebenswürdige Unterstützung bei der Ausarbeitung desselben meinen Dank auszusprechen.

Literaturverzeichnis.

Bergmann: Lehrbuch der inneren Medizin, Bd. I. Berlin 1931.

Deist: Über Pleuritis exsudativa als Komplikation des Pneumothorax artificialis. Klin. Wochenschr. Jahrg. I, Nr. 33, S. 1647, 1922.

Diehls: Beitrag zur Frage der konservativen Empyembehandlung mittels Rivanolspülung. Therapie der Gegenwart, Jahrg. 70, S. 301.

Domarus: Grundriß der inneren Medizin. Berlin 1935.

Fraenkel: Beitrag zur prognostischen Beurteilung und zur Therapie des Pneumothoraxempyems mit besonderer Berücksichtigung der Thoraxfistel. Zeitschr. f. Tuberkulose, Bd. 46, S. 300.

Garrè-Borchard-Stich: Lehrbuch der Chirurgie. Berlin 1935.

Haffner: Beitrag zur Frage des Oleothorax. Beitr. Klin. Tbk. 79. 1932.

Hauke: Die chirurgische Behandlung des Pyopneumothorax. Zeitschr. f. Tuberkulose, Bd. 50, S. 304.

Heymer: Ergänzungsbehandlung des Pneumothorax. Die Mediz. Welt, Jahrg. 11, Nr. 11, S. 349. 1937.

— Indikationsstellung zur Kollapstherapie. Münch. Mediz. Wochenschr. S. 101. 1936.

Jehn: Die Behandlung der tuberkulösen Pleuraempyeme. Münch. Mediz. Wochenschr. Nr. 12, S. 353. 1921.

Kirchner-Nordmann: Die Chirurgie. Bd. IV, 2. Teil. Berlin 1928.

Königer: Über Wirkung der Pleuritis auf die Grundkrankheit. Zeitschr. f. Tuberkulose, Bd. 17, H. 6.

Kremer: Der jetzige Stand der Oleothoraxbehandlung. Fortschritte der Therapie 1933, H. 5, S. 269.

Mühsam: Zur Behandlung des Pleuraempyems. Mediz. Klinik, 1926, Nr. 9, S. 331.

Ritter: Erfahrungen mit Rivanol. Klin. Wochenschr., Jahrg. 2, Nr. 2, S. 73. 1923.

Rosenstein, G.: Methylenblauspülung des Pleuraempyems mit tödlichem Ausgang. Dtsche. Mediz. Wochenschr. Nr. 22, S. 908. 1925.
Rosenstein, P.: Pleuraempyem und Rivanol. Klin. Wochenschr. 1925, Nr. 12, S. 344.
Sauerbruch: Die Chirurgie der Brustorgane. Bd. I. 2. Berlin 1930.
— und Spengler: Die tuberkulösen Pleuraergüsse und ihre Behandlung. Aus Sauerbruchs „Chirurgie der Brustorgane". Berlin 1920.
Spengler: Zur Behandlung der tuberkulösen Pleuraexsudate. Beitr. z. Klinik d. Tbk. Bd. 50, S. 345.
Ulrici: Diagnostik und Therapie der Lungen- und Kehlkopftuberkulose. Berlin 1933.

Lebenslauf.

Ich wurde als Sohn der Eheleute Johann Müller und Sophia Müller, geb. Meurer, am 14. November 1912 in Immekeppel, Rheinisch-Bergischer Kreis, geboren. Mein Gymnasialstudium begann ich 1925 in Vlodrop (Holland). Während der letzten 3 Jahre besuchte ich das Staatl. Humanistische Gymnasium in Köln-Mülheim, wo ich 1932 das Zeugnis der Reife erhielt. Seit dem Sommersemester 1933 studierte ich in Bonn, bestand 1934 die ärztliche Vorprüfung und machte im Herbst 1937 mein Staatsexamen.